

Efek Kardioprotektif Ekstrak Etanol Daun Rambusa (*Passiflora foetida* L.) Pada Tikus Putih (*Rattus norvegicus*) Yang Diinduksi Aloksan

Naomi Angel Samosir^{1*}, Adriana Yulinda Dumaria LumbanGaol^{2*}

¹ Universitas Negeri Medan

²Fakultas Matematika dan Ilmu Pengetahuan Alam

naomisamosir2002@gmail.com (1), adrianayulindadum@gmail.com (2)

ABSTRAK

Gangguan kardiovaskular merupakan penyebab kematian paling umum pada penderita diabetes. Obat oral seringkali menimbulkan efek samping, sehingga tanaman obat digunakan karena biasanya memiliki risiko lebih rendah, salah satunya adalah tanaman rambusa (*Passiflora foetida* L.). Penelitian ini bertujuan untuk mengetahui pengaruh pemberian Ekstrak Etanol Daun Rambusa (EEDR) terhadap perbaikan kerusakan sel pada jantung tikus setelah diinduksi aloksan 120 mg/kgBB. Penelitian ini menggunakan Rancangan Acak Lengkap (RAL) yang terdiri dari 6 kelompok dan 5 kali ulangan. Kelompok P1 (kontrol normal), kelompok P2 (kontrol negatif/aloksan 120 mg/kg BB), kelompok P3 (aloksan 120 mg/kg BB + metformin 45 mg/kg BB), kelompok P4 (aloksan 120 mg/kg BB + EEDR 100 mg/kg BB), kelompok P5 (aloksan 120 mg/kg BB + EEDR 200 mg/kg BB), dan kelompok P6 (aloksan 120 mg/kg BB + EEDR 400 mg/kg BB). Data skor jantung dianalisis menggunakan ANOVA Satu Arah dan dilanjutkan dengan uji DMRT. Hasil penelitian menunjukkan bahwa pemberian ekstrak etanol daun rambusa berpengaruh nyata terhadap histopatologi jantung tikus. Perbaikan kerusakan jantung yang paling efektif ditemukan pada kelompok P6 dengan dosis 400 mg/kg BB karena menunjukkan penurunan nekrosis sel miosit sebesar 14% dari seluruh sel yang diamati dan sama dengan kelompok P3. Kesimpulan penelitian ini adalah pemberian ekstrak etanol daun rambusa dengan dosis 400 mg/kg BB dapat memberikan efek kardioprotektif, ditandai dengan penurunan jumlah nekrosis sel miosit yang mendekati kelompok kontrol normal.

Kata kunci: Hiperglikemia, kardiovaskular, histopatologi, rambusa

ABSTRACT

Cardiovascular disorders are the most common cause of death in people with diabetes. Oral medications often cause side effects, so medicinal plants are used because they usually have fewer risks, one of which is the rambusa plant (*Passiflora foetida* L.). This study aims to determine the effect of administering Rambusa Leaf Ethanol Extract (EEDR) on repairing cell damage in the hearts of rats after being induced by alloxan 120 mg/kgBW. This study used a Completely Randomized Design (CRD) consisting of 6 groups and 5 replications. Group P1 (normal control), group P2 (negative control/alloxan 120 mg/kg BW), group P3 (alloxan 120 mg/kg BW + metformin 45 mg/kg BW), group P4 (alloxan 120 mg/kg BW + EEDR 100 mg/kg BW), group P5 (alloxan 120 mg/kg BW + EEDR 200 mg/kg BW), and group P6 (alloxan 120 mg/kg BW + EEDR 400 mg/kg BW). Heart scoring data were analyzed using One-Way ANOVA and continued with DMRT test. The results showed that administration of rambusa leaf ethanol extract had a significant effect on the histopathology of the rat's heart. The most effective repair of heart damage was found in group P6 at a dose of 400 mg/kg BW because it showed a decrease in myocyte cell necrosis of 14% of all observed cells and was the same as group P3. The conclusion of this study is that administering ethanol extract of rambusa leaves at a dose of 400 mg/kg BW can provide a cardioprotective effect, indicated by a reduction in the number of myocyte cell necrosis approaching the normal control group.

Keywords : Hyperglycemia, kardiovaskular, histopathology, rambusa.

I. PENDAHULUAN

Kesehatan, yang meliputi aspek mental, sosial, dan fisik, merupakan fondasi kehidupan. Namun, peningkatan fasilitas kesehatan tidak sejalan dengan perilaku sehat masyarakat, memicu pola penyakit epidemiologi seperti diabetes melitus (DM). International Diabetes Federation (2019) mencatat peningkatan kasus DM secara global dari 366 juta jiwa pada tahun 2011 menjadi 463 juta jiwa pada tahun 2019, dengan proyeksi mencapai 700 juta jiwa pada tahun 2045. Gangguan kardiovaskular merupakan penyebab kematian utama pada penderita DM. Patogenesisnya melibatkan stres oksidatif, dimana produksi *Reactive Oxygen Species* (ROS) melebihi antioksidan endogen. Stres oksidatif ini menginduksi perubahan metabolik seperti peningkatan fluks glukosa, pembentukan *Advanced Glycation End-products* (AGEs), dan aktivasi jalur heksamin, yang pada akhirnya mengganggu fungsi dan struktur jantung, menyebabkan hipertrofi miosit dan gagal jantung (Nainggolan, 2022). Dalam penelitian, aloksan sering digunakan sebagai agen diabetogenik untuk menginduksi hiperglikemia pada hewan, menyebabkan nekrosis selektif pada sel β -pankreas. Induksi aloksan dengan dosis 120 mg/kg BB pada tikus dapat memicu hiperglikemia dan hipertrofi kardiovaskular (Islam *et al.*, 2012). Hiperglikemia berkepanjangan akibat aloksan juga menyebabkan perubahan histopatologi jantung, termasuk kongesti pembuluh darah dan nekrosis sel miosit (Putri *et al.*, 2023). Penanganan DM Tipe 2 (DMT2) saat ini banyak menggunakan obat oral seperti metformin. Meskipun efektif dalam menurunkan kadar gula darah melalui aktivasi AMPK, metformin memiliki efek samping gastrointestinal dan risiko hipoglikemia (Panamuan *et al.*, 2021). Oleh karena itu, diperlukan alternatif pengobatan yang lebih aman. Rambusa (*Passiflora foetida* L.) merupakan tumbuhan liar yang banyak digunakan dalam pengobatan tradisional, mengandung senyawa metabolit seperti flavonoid, alkaloid, tanin, saponin, dan steroid (Rohmania *et al.*, 2024). Beberapa penelitian menunjukkan potensi antidiabetes ekstrak etanol daun rambusa. Asir *et al.* (2014) menemukan bahwa ekstrak daun rambusa 200 mg/kg BB dapat menurunkan kadar glukosa darah pada tikus hiperglikemia. Fatmawati (2024) juga melaporkan efektivitas ekstrak etanol daun rambusa dalam menurunkan kadar gula darah mencit terinduksi aloksan, dengan dosis paling efektif 750 mg/kg BB. Senyawa seperti flavonoid dalam ekstrak ini berfungsi sebagai antioksidan yang meminimalkan kerusakan sel β -pankreas dan membantu perbaikan sel reseptor insulin, sehingga mengoptimalkan kadar gula darah. Berdasarkan permasalahan di atas, penelitian ini bertujuan untuk mengkaji efek kardioprotektif ekstrak etanol daun rambusa (*Passiflora foetida* L.) pada tikus yang diinduksi aloksan, dengan menganalisis kerusakan sel miosit nekrosis jantung sebagai parameter penelitian.

1. Perumusan Masalah

Berdasarkan uraian pada latar belakang, maka rumusan masalah penelitian ini adalah bagaimana penelitian dengan judul Efek Kardioprotektif Ekstrak Etanol Daun Rambusa (*Passiflora foetida* L.) Pada Tikus Putih (*Rattus norvegicus*) Yang Diinduksi Aloksan dapat dilaksanakan dengan baik tepat waktu dan sesuai prosedur.

2. Tujuan Penelitian

Tujuan dari penelitian ini adalah untuk mengetahui hasil penelitian dari judul Efek Kardioprotektif Ekstrak Etanol Daun Rambusa (*Passiflora foetida* L.) Pada Tikus Putih (*Rattus norvegicus*) Yang Diinduksi Aloksan

3. Manfaat Penelitian

Penelitian ini memberikan manfaat dari penelitian judul Efek Kardioprotektif Ekstrak Etanol Daun Rambusa (*Passiflora foetida* L.) Pada Tikus Putih (*Rattus norvegicus*) Yang Diinduksi Aloksan kepada masyarakat dan dunia medis.

II. METODE PENELITIAN

Alat

Alat yang digunakan yaitu kandang tikus, kawat penutup, sonde lambung, timbangan analitik, botol sampel, *rotary evaporator*, blender, wadah pakan, wadah minum, oven, wadah maserasi, gelas ukur, pengaduk, pipet tetes, *hot plate*, panangas air, mikrotom, mikroskop, kamera, cawan petri, bak paraffin, masker, sarung tangan, satu set alat bedah, *object glass*, *cover glass*, *Blood Glukose Test Meter*, dan strip glucometer (*Sinoheart accu 2*).

Bahan

Bahan yang digunakan adalah daun rambusa (*Passiflora foetida* L.). Bahan lainnya yaitu tikus putih (*Rattus norvegicus*) jantan galur wistar 30 ekor. Dalam pembuatan preparat histologi bahan yang digunakan adalah larutan buffer formalin 10%, alkohol 70%, 80%, 90%, 96% dan absolut, xilol, larutan hematoksilin, larutan eosin, canada balsam, albumin meyer, dan parafin. Bahan lain yang dipakai adalah pakan tikus, sekam tikus, akuades, CMC 0,5% aloksan, dan metformin.

Prosedur Penelitian

Penyiapan Hewan Uji

Sebanyak 30 tikus putih diaklimatisasi selama satu minggu untuk mengurangi dampak stres pada tikus. Tikus yang digunakan harus sehat, ditandai dengan mata jernih, bulu putih bersih, perilaku yang normal, dan tanpa cacat fisik. Selama adaptasi, tikus diberi pakan berupa pelet dan minum.

Pembuatan Ekstrak Daun Rambusa

Sebanyak 6 kg daun rambusa segar dicuci menggunakan air mengalir, lalu dijemur dengan cara diangin-anginkan pada suhu ruang sekitar 19-30°C. Daun yang sudah kering di sortasi untuk mendapatkan sampel yang murni kemudian sampel di blender untuk mendapatkan serbuk daun secara maksimal saat diekstrak. Ekstraksi dilakukan dengan menggunakan metode maserasi dengan pelarut etanol 96%. Sebanyak 500 g serbuk kering daun rambusa dimasukkan ke dalam stoples kaca besar, ditambahkan 5 L etanol 96% dengan perbandingan 1:10. Stoples ditutup rapat, dilapisi *aluminium foil* pada bagian atas, dan dibiarkan selama 3 hari serta diaduk setiap hari. Hasil ekstraksi dievaporasi dengan *rotary evaporator* sampai diperoleh daun rambusa yang kental (Kautsari *et al.*, 2021).

Perlakuan Hewan Uji

Tikus-tikus yang telah diadaptasikan diinduksi aloksan 120 mg/kg BB secara intraperitoneal kecuali kelompok P1 (kontrol normal). Setelah 3 hari induksi aloksan, tikus dipuaskan dan diukur kadar gula darahnya menggunakan glukometer untuk memastikan tikus dalam keadaan diabetes (KGD > 147 mg/dL). Kelompok P3 (kontrol positif) diberi metformin sebanyak 45 mg/kg BB yang dilarutkan dengan CMC 0,5%, kelompok P4, P5, dan P6 diberi ekstrak etanol daun rambusa yang dilarutkan dengan CMC 0,5% dosis 100 mg/kg BB, 200 mg/kg BB, dan 400 mg/kg BB secara oral.

Pengambilan Organ Jantung Tikus

Tikus dianestesi menggunakan kloroform, kemudian diletakkan di bak paraffin dan dilakukan pembedahan. Pembedahan dilakukan dibagian ventral tubuh tikus secara vertikal. Tikus dibuka perutnya dan diambil organ jantungnya. Organ jantung yang telah diambil kemudian dibersihkan menggunakan NaCl 0,9% dan dikeringkan dengan kertas *whattman* lalu dimasukkan dalam wadah dan difiksasi dalam larutan *Buffered Neutral Formalin* (BNF) 10%.

Pembuatan Preparat Histologi

Pembuatan preparat histologi jantung dilakukan menurut Nuralifah *et al.*, (2022) yang dimulai dari tahap fiksasi, jaringan direndam dalam BNF 10% selama 1 hari sebelum diiris

dengan ketebalan ± 3 mm. Tahap berikutnya adalah dehidrasi, jaringan dalam kaset dimasukkan ke dalam *tissue processor* dengan konsentrasi alkohol 70%, 80%, dan 96% selama 2 jam. Kaset dimasukkan ke dalam xilol I, xilol II, dan xilol III (*clearing*). Selanjutnya, jaringan memasuki tahap *embedding* dan *blocking* yaitu jaringan dimasukkan 2 kali ke dalam paraffin cair pada suhu 56°C selama 2 jam. Jaringan selanjutnya diambil dengan pinset, blok paraffin digunakan sebagai tempat jaringan. Jaringan kemudian dipotong (*Cutting*) sebesar 4-5 μm menggunakan mikrotom dan dikeringkan pada suhu kamar. Preparat yang sudah dipotong, dilakukan pewarnaan menggunakan Hematoksin-Eosin. Preparat dilakukan perekatan (*mounting*) menggunakan canada balsam.

Pengamatan Derajat Kerusakan Jantung

Preparat diperiksa di bawah mikroskop cahaya untuk mengamati perubahan histopatologi dengan perbesaran 400x dengan lima lapang pandang. Skoring histopatologi jantung diamati berdasarkan tabel dibawah ini (Billingham *et al.*, dikutip dalam Putri *et al.*, 2023).

Tabel 1. Skoring histopatologi jantung

Skor	Derajat Kerusakan
0	Tidak ditemukan perubahan histologi (normal).
0.5	Tidak sepenuhnya normal, tetapi tidak ditemukan adanya kerusakan.
1	Jumlah sel miosit nekrosis < 5% dari seluruh miosit yang diamati.
1.5	Jumlah sel miosit nekrosis 6-15% dari seluruh miosit yang diamati
2	Jumlah sel miosit nekrosis 16-25% dari seluruh miosit yang diamati.
2.5	Nekrosis sel miosit 26-35% dari seluruh miosit yang diamati
3	Nekrosis sel miosit >35% nekrosis terjadi merata di semua bagian (<i>diffuse</i>)

Analisis Data

Skor derajat kerusakan jantung tikus putih dianalisis dengan menggunakan uji *one way* ANOVA. Data yang berbeda pada uji ANOVA ($p < 0,05$) dilakukan uji lanjutan DMRT (*Duncan Multiple Range Test*) pada taraf signifikansi 0,05 untuk melihat perbedaan yang signifikan secara keseluruhan. Analisis data diolah dengan menggunakan software SPSS 30 (*Statistical Product and Service Solution*).

III. HASIL DAN PEMBAHASAN

Pengaruh Ekstrak Etanol Daun Rambusa (EEDR) terhadap Histopatologi Jantung Tikus Putih

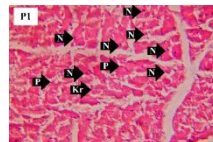
Tabel 2. Rata-Rata Skor Kerusakan Sel Miosit Jantung

Perlakuan	Rerata Skor Kerusakan Kardiomiosit ($\bar{x} \pm \text{SD}$)
P1	1,10 \pm 0,22 ^a
P2	2,60 \pm 0,27 ^d
P3	1,50 \pm 0,57 ^{ab}
P4	2,40 \pm 0,35 ^{cd}
P5	1,90 \pm 0,27 ^{bc}
P6	1,50 \pm 0,27 ^{ab}

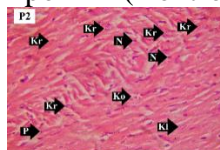
Keterangan: angka yang diikuti dengan huruf *superscript* berbeda menunjukkan perbedaan yang nyata pada kolom yang sama ($p \leq 0,05$)

Berdasarkan Tabel. 2, diketahui skor kerusakan sel miosit nekrosis pada masing-masing tikus setiap kelompok. Kelompok P1 (Kontrol Normal) merepresentasikan jumlah kerusakan sel miosit nekrosis paling rendah dari kelompok lainnya. Kelompok P2 adalah kelompok tikus yang diberi aloksan 120 mg/kg serta diberi pakan dan minum. Kelompok P2 berbeda signifikan terhadap kelompok P1, P3, P5, dan P6. Hal tersebut

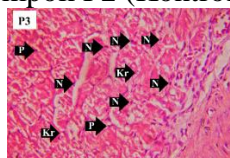
menginterpretasikan bahwa aloksan 120 mg/kg BB yang diberikan menyebabkan kerusakan sel miosit jantung yang ditandai dengan peningkatan sel miosit nekrosis (piknosis, karioreksis, dan kariolisis) paling banyak dari kelompok lainnya yang diberikan perlakuan tambahan seperti pemberian metformin dan EEDR. Kelompok P3 tidak berbeda signifikan dengan kelompok P1 dan P6. Hal tersebut menginterpretasikan metformin 45 mg/kg BB sebagai obat antidiabetes memiliki efek kardioprotektif karena dapat menurunkan kerusakan sel miosit nekrosis akibat induksi aloksan mendekati kelompok P1 (Kontrol Normal). Kelompok P4 adalah tikus yang diberikan aloksan 120 mg/kg BB dan EEDR 100 mg/kg BB serta diberi pakan dan minum. Kelompok P4 tidak berbeda signifikan dengan kelompok P2 dan P5. Hal tersebut menunjukkan bahwa pemberian EEDR 100 mg/kg BB setelah induksi aloksan 120 mg/kg BB memberikan efek kardioprotektif namun belum efektif karena belum mampu menurunkan kerusakan sel miosit nekrosis jantung secara signifikan dibandingkan dengan kelompok pemberian EEDR dosis lainnya (P5 dan P6). Kelompok P5 adalah tikus yang diberikan aloksan 120 mg/kg BB dan EEDR 200 mg/kg BB serta pakan dan minum. Kelompok P5 tidak berbeda signifikan dengan kelompok P3, P4, dan P6. Kelompok P5 menunjukkan peningkatan efek kardioprotektif karena dapat mengurangi kerusakan sel miosit nekrosis seperti piknosis, karioreksis, dan kariolisis lebih banyak dibandingkan kelompok P4 yang diberi EEDR 100 mg/kg BB setelah induksi aloksan namun belum mampu menyamai kelompok P1 (Kontrol Normal). Kelompok P6 adalah tikus yang diberikan aloksan 120 mg/kg BB dan EEDR 400 mg/kg BB serta pakan dan minum. Kelompok P6 tidak berbeda signifikan dengan kelompok P3 dan P1. Hal tersebut menunjukkan bahwa pemberian EEDR 400 mg/kg BB setelah induksi aloksan 120 mg/kg BB memiliki efek kardioprotektif paling kuat terhadap sel miosit nekrosis jantung berupa piknosis, karioreksis, dan kariolisis yang sebanding dengan kelompok P3 dan mendekati kelompok P1 (Kontrol Normal). Pengamatan histopatologi jantung tikus putih dilakukan untuk mengamati perubahan abnormal pada sel di bawah mikroskop cahaya.



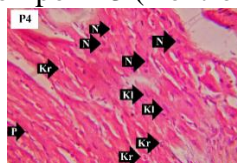
(a). Kelompok P1 (Kontrol Normal)



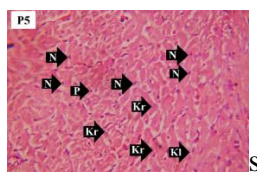
(b) Kelompok P2 (Kontrol Negatif)



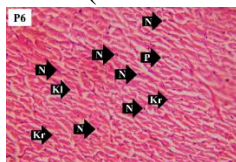
(c) Kelompok P3 (Kontrol Positif)



(d) Kelompok P4 (EEDR 100 mg/kg BB)



(e) Kelompok P5 (EEDR 200 mg/kg BB)



Gambar 6. Kelompok P6 (EEDR 400 mg/kg BB)

Gambar 1. Histopatologi jantung tikus putih; N (normal), P (piknosis), Kr (karioreksis), Kl (kariolisis), Ko (kongesti) dengan pewarnaan H&E (400x)

Berdasarkan gambar 1, diketahui kerusakan jantung berdasarkan sel miosit nekrosis pada tiap kelompok perlakuan. Kelompok P1 adalah kelompok yang memiliki kerusakan sel nekrosis paling minim dibandingkan kelompok perlakuan lainnya. Kelompok P1 adalah tikus yang hanya diberi pakan dan minum tanpa tambahan perlakuan apapun sehingga menjadi kontrol normal pada penelitian ini. Kerusakan sel yang terjadi pada kelompok P1 dapat disebabkan oleh terjadinya apoptosis. Apoptosis merupakan bentuk kematian sel yang terencana, yang secara alami akan terjadi seiring bertambahnya usia. Secara morfologi, apoptosis dicirikan oleh adanya perubahan khas seperti penyusutan sel, pepadatan dan pecahnya kromatin, terbentuk tonjolan di membran (blister), dan akhirnya terjadi penghancuran sel oleh makrofag sebagai bagian dari proses pembersihan sel yang mati (Gondo, 2022). Selain itu, kerusakan sel juga dapat disebabkan oleh masuknya bakteri ke dalam tubuh. Adanya bakteri tersebut dapat menyebabkan sel yang terinfeksi mengalami segmentasi yang berlebihan dan juga piknosis (Putri *et al.*, 2023). Gambar 1. Histopatologi jantung memperlihatkan jenis nekrosis sel miosit berupa piknosis dan karioreksis. Inti sel yang berukuran lebih kecil dari sel normal dan cenderung berwarna lebih pekat menunjukkan bahwa sel tersebut mengalami tahap awal dalam kematian sel yaitu piknosis. Perubahan berikutnya yang terjadi adalah inti sel yang memadat pada sel piknosis mulai hancur menjadi potongan-potongan kecil yang disebut karioreksis. Kelompok P2 menunjukkan kerusakan jantung paling parah yang ditandai dengan banyaknya sel miosit nekrosis pada jantung tikus dibandingkan kelompok lainnya. Hal tersebut tak luput oleh pengaruh pemberian aloksan yang dapat menyebabkan kematian sel miosit jantung tikus putih akibat hiperglikemia. Hal tersebut mendukung penelitian oleh Prawitasari (2019), pada kondisi hiperglikemia terjadi stres oksidatif yang merupakan peningkatan *Reactive Oxygen Species* (ROS). Penelitian lainnya oleh Dewi *et al.* (2014) menyatakan bahwa aloksan 120 mg/kg BB yang diinduksi ke tikus putih dapat menyebabkan kenaikan kadar gula darah terus menerus (hiperglikemia) dalam rentang waktu 2-3 hari dan mengganggu keseimbangan dalam sel sehingga gangguan ini menjadi pemicu terjadinya kematian sel (nekrosis) karena proses oksidasi dalam sel tidak berjalan dengan normal.

KESIMPULAN

Berdasarkan hasil dari penelitian ini, diperoleh kesimpulan bahwa Ekstrak etanol daun rambusa (*Passiflora foetida* L.) berpengaruh signifikan terhadap perbaikan pada kerusakan jantung tikus putih (*Rattus norvegicus*) diabetes yang ditandai dengan berkurangnya sel miosit nekrosis

Angel Samosir N, Yulinda Dumaria Lumbangaol A : Efek Kardioprotektif Ekstrak Etanol Daun Rambusa (*Passiflora foetida* L.) Pada Tikus Putih (*Rattus norvegicus*) Yang Diinduksi Aloksan

DAFTAR PUSTAKA

- Asir, P. J., Hemmalakshmi, S., Priyanga, S., & Devaki, K. (2014). Antidiabetic Activity of Aqueous and Ethanolic Extracts of *Passiflora foetida* L. in Alloxan Induced Diabetes Rats. *World J Pharm Sci*, 3(4), 1627-1641.
- Dharmasiri, P. G. N. H., Ranasinghe, P., Jayasooriya, P. T., & Samarakoon, K. W. (2024). Antioxidant, Anti-Diabetic and Anti-Inflammatory Activities of *Passiflora foetida* Grown in Sri Lanka. *Tropical Agricultural Research*, 35(1), 22-33.
- Fatmawati, A. (2024). Uji Aktivitas Antidiabetes Ekstrak Etanol Daun Rambusa (*Passiflora foetida* L.) pada Mencit Jantan (*Mus musculus*) yang Diinduksi Aloksan. *Jurnal Kesehatan Tambusai*, 5(3), 9829-9834.
- Gondo, H. K. (2022). Pengaruh Serbuk Daun Kelor (*Moringa oleifera*) terhadap Apoptosis Sel Hepar pada Tikus Bunting Diabetes Mellitus. *Jurnal Ilmiah Kedokteran Wijaya Kusuma*, 11(1), 12-18
- International Diabetes Federation. (2019). *IDF Diabetes Atlas 9th edn*. Brussels: International Diabetes Federation. Diakses dari: <https://www.diabetesatlas.org/en/resources/>
- Islam, M. S., Alam, A. H. M. K., Rahman, M. A. A., Ali, Y., Mamun, A., Rahman, M., Hossain, A. K. M. M., & Rashid, M. (2012). Effects of Combination of Antidiabetic Agent and Statin on Alloxan-Induced Diabetes with Cardiovascular Diseases in Rats. *Journal of Scientific Research*, 4(3), 709-720.
- Kautsari, S. N., Purwakusumah, E. D., & Nurcholis, W. (2021). Profil Kromatografi Lapis Tipis Ekstrak Kunyit (*Curcuma longa* Linn.) Segar dan Simplisia dengan Variasi Metode Ekstraksi. *Media Farmasi*, 16(1), 65-70.
- Nainggolan, H. (2022). Potensi Kurkumin dalam Mencegah Komplikasi Gangguan Jantung pada Diabetes. *UG Journal*, 15(8), 22-27.
- Nuralifah, N., Parawansah, P., & Trisetya, M. (2022). Histopatologi Organ Pankreas Tikus DM Tipe 2 yang Diberi Ekstrak Etanol Daun Gedi Merah (*Abelmoscus manihot* L. Medik). *Journal Syifa Sciences and Clinical Research (JSSCR)*, 4(1). 141-151.
- Panamuan, A. P. M. N., Untari, E. K., & Rizkifan, S. (2021). Pengaruh Usia Pasien dan Dosis terhadap Efek Samping Metformin pada Pasien Diabetes Tipe 2. *Jurnal Farmasi Komunitas*, 8(2), 51-58.
- Prawitasari, D. S. (2019). Diabetes Melitus dan Antioksidan. *Jurnal Kesehatan dan Kedokteran*, 1(1), 48-52.
- Putri, L. M., Busman, H., & Ernawati, E. (2023). Pengamatan Kerusakan Histopatologi Jantung pada Mencit Hiperglikemia yang Diberi Ekstrak Daun Kersen (*Muntingia calabura*). *Bioeksperimen*, 9(1), 31-41.
- Rohmania, S., Budiyanto, A. B., & Astuti, R. A. (2024). Efektivitas Ekstrak Daun Rambusa (*Passiflora foetida* L.) sebagai Analgesik. *Jurnal Promotif Preventif*, 7(3), 607-616.
- Kautsari, S. N., Purwakusumah, E. D., & Nurcholis, W. (2021). Profil Kromatografi Lapis Tipis Ekstrak Kunyit (*Curcuma longa* Linn.) Segar dan Simplisia dengan Variasi Metode Ekstraksi. *Media Farmasi*, 16(1), 65-70.
- Rosmiati, K., & Fernando, A. (2017). Uji Efektivitas Antidiabetes Ekstrak Etanol Daun Ungu (*Graptophyllum pictum*) terhadap Mencit Putih Jantan (*Mus musculus*). *Jurnal Sains dan Teknologi Laboratorium Medik*, 2(1), 8-13.

Accepted Date	Revised Date	Decided Date	Accepted to Publish
18 Juli 2025	23 Juli 2025	04 September 2025	Ya